

# Imunitne sprostredkované nekrotizujúce myopatie (IMNM) – klinický obraz, diagnostika, liečba

Ivan Martinka

Centrum pre neuromuskulárne ochorenia, Neurologická klinika UNB a SZU, Univerzitná nemocnica Bratislava – Ružinov

*Imunitne sprostredkované nekrotizujúce myopatie (IMNM) sú samostatnou podskupinou imunitne podmienených zápalových myopatií (IIM). Sú charakterizované pomerne rýchlou progresiou, výraznou symetrickou proximálnou svalovou slabosťou, výraznou eleváciou kreatínkinázy (CK) v sére, dominujúcou nekrózou vo svalovej biopsii, nevýrazným extraskeletálnym postihnutím. Pri IMNM boli identifikované dve patogenetické „myositis specific antibodies“ (MSA), a to anti-HMGCR (3-hydroxy-3-metylglutaryl-CoA reduktáza) a anti-SRP (serum recognition particle). Na základe asociácie s týmito protilátkami rozlišujeme tri subtypy IMNM: anti-SRP myopatiu, anti-HMGCR myopatiu a séronegatívnu IMNM. Anti-HMGCR myopatia môže, ale nemusí byť asociovaná s užívaním statínov. IMNM majú vo všeobecnosti horšiu reakciu na liečbu ako iné IIM. Anti-HMGCR myopatia najlepšie reaguje na terapiu intravenóznym imunoglobulínom (IVIg), väčšinou v kombinácii s kortikosteroidmi a/alebo nesteroidovými imunosupresívami, možná je aj monoterapia IVIg. Anti-SRP myopatia reaguje najlepšie na liečbu rituximabom. Pri IMNM dochádza k závažnému poškodeniu svalov. Ak je poškodenie príliš masívne, svalové vlákna neregenerujú a svalové tkanivo je nahradené tukovým tkanivom, resp. väzivom. Preto treba čo najskôr pristúpiť k adekvátnej liečbe. U všetkých pacientov s proximálnou svalovou slabosťou horných (HKK) i dolných končatín (DKK) a vysokou eleváciou CK treba vyšetriť titer anti-HMGCR aj anti-SRP protilátok bez ohľadu na vek a údaj o užívaní statínov. Vyšetrenie titra anti-HMGCR protilátok by zároveň malo byť rutinnou súčasťou diferenciálnej diagnostiky u pacientov s hyperCKémiou užívajúcich statíny, pretože IMNM môže začať plíživo a spočiatku pripomínať benígnejšiu statínovú myopatiu (cholesterol lowering agents myopathy – CLAM). **KLúčové slová:** anti-SRP protilátky, anti-HMGCR protilátky, nekróza svalov*

## **Immune-mediated necrotizing myopathies (IMNM) - clinical picture, diagnosis, treatment**

*Immune-mediated necrotizing myopathies (IMNMs) are separate subgroup of immune-mediated inflammatory myopathies (IIMs). They are characterized by relatively rapid progression, significant symmetrical proximal muscle weakness, significant creatin kinase (CK) serum elevation, predominant necrosis in muscle biopsy and mild extraskeletal involvement. In IMNM, two pathogenetic “myositis specific antibodies” (MSA) were identified: anti-HMGCR (3-hydroxy-3-methylglutaryl-CoA reductase) and anti-SRP (serum recognition particle). Based on the association with these antibodies, we distinguish three IMNM subtypes: anti-SRP myopathy, anti-HMGCR myopathy and seronegative IMNM. Anti-HMGCR myopathy may or may not be associated with statin use. IMNMs generally have a worse response to treatment than other IIMs. Anti-HMGCR myopathy responds best to i.v. immunoglobulin (IVIg), mostly in combination with corticosteroids and/or non-steroidal immunosuppressants. IVIg monotherapy is also possible. Anti-SRP myopathy responds best to treatment with rituximab. Severe muscle damage occurs in IMNM. If the damage is too severe, the muscle fibers do not regenerate and the muscle tissue is replaced by fat tissue. Therefore, it is necessary to administer adequate treatment in adequate dose as soon as possible. The titer of anti-HMGCR and anti-SRP antibodies should be examined in all patients with proximal muscle weakness of upper and lower extremities and high CK levels, regardless of age and information on statin use. Anti-HMGCR antibody titers should be routinely tested in patients using statins with elevated CK serum levels, as IMNM can have an insidious onset and can initially resemble the more benign cholesterol lowering agents myopathy (CLAM).*

**Keywords:** anti-SRP antibodies, anti-HMGCR antibodies, muscle necrosis

Neurológia 2024; 19 (1): 22-28

## Úvod

Imunitne sprostredkované nekrotizujúce myopatie (IMNM) sú zriedkavé autoimunitné ochorenia, ktoré patria do skupiny idiopatických zápalových myopatií (idiopathic inflammatory myopathies – IIM)<sup>(1)</sup>, všeobecne označovaných aj ako myozitídy. IIM môžu špecificky postihovať kostrové svalstvo, alebo sú okrem svalov postihnuté aj iné orgány (koža, kĺby, pľúca, gastrointestinálny trakt, srdce, oči,...)<sup>(1,2)</sup>.

V minulosti sa v tejto skupine rozlišovali na základe diagnostických kritérií Bohana a Petera dve nozologické jednotky:

dermatomyozitída (DM) a polymyozitída (PM), ktoré sa odlišovali na základe histopatologického obrazu a klinického obrazu (prítomnosť kožných zmien)<sup>(3)</sup>. Neskôr bola vyčlenená v skupine IIM nová podjednotka myozitída s inklúznymi telieskami – „inclusion body myositis“ (IBM) na základe typického klinického (predilekčné postihnutie flexorov prstov ruky a extenzorov predkolenia, areflexia patelárnych šľachovo-okosticových reflexov) a histopatologického obrazu (endomyziálny zápalový infiltrát, „rimmed vacuoles“, agregácia proteínov)<sup>(4)</sup>. S výrazným rozvojom imunológie sa v posledných dvoch dekádach podarilo

identifikovať viacero tzv. „myositis specific antibodies“ (MSA), ktoré sú patofyziologické pre rozvoj jednotlivých podtypov zápalových myopatií<sup>(5)</sup>.

Na základe najmä identifikácie týchto protilátok a čiastočne aj klinickej prezentácie a histopatologických nálezov bola vytvorená úplne nová klasifikácia IIM<sup>(6,7)</sup>:

1. Dermatomyozitída (DM).
2. Antisyntetázové syndrómy (ASS).
3. „Overlap“ myozitída (OM).
4. Inclusion body myositis (IBM).
5. Imunitne sprostredkované nekrotizujúce myopatie (IMNM).

Polymyozitída (PM) – táto nozologická jednotka je v skutočnosti buď extrémne vzácna, alebo v podstate neexistuje<sup>(8,9)</sup>. Takmer všetky prípady, ktoré boli v minulosti diagnostikované ako PM, v súčasnosti zaraďujeme buď do vyššie uvedených piatich podskupín IIM, alebo v skutočnosti ide o jednu z hereditárnych myopatií so sekundárnym zápalovým infiltrátom v histopatologickom obraze<sup>(8,9)</sup>.

Tento článok rozoberá podskupinu IMNM – venuje sa etiopatogenéze, klinickému obrazu, diagnostike a liečbe.

IMNM sú skupinou zriedkavých autoimunitných myopatií, charakterizovaných relatívne závažnou proximálnou svalovou slabosťou horných (HKK) aj dolných končatín (DKK), pomerne rýchlou progresiou a histopatologicky dominujúcou nekrotizujúcou svalových vlákien a len miernym až minimálnym lymfocytárnym zápalovým infiltrátom<sup>(10,11)</sup>.

## Patogenéza

IMNM bola vyčlenená ako samostatný podtyp IIM pred približne dvomi dekadami, nakoľko sa zistilo, že svalové biopsie niektorých pacientov s myozitídami vykazujú ako signifikantný nález nekrotizujúcu myofibril, pričom zápalový infiltrát je minimálny alebo dokonca žiaden<sup>(11)</sup>. Diagnóza bola stanovená výlučne na základe histopatologického obrazu<sup>(11)</sup>. Nové diagnostické kritériá European Neuromuscular Centre (ENMC) pre IIM z roku 2018 však za kľúčové pre diagnostikovanie konkrétneho subtypu IIM považujú prítomnosť MSA. Diagnostické kritériá pre IMNM definujú dve MSA asociované so zápalovými nekrotizujúcimi myopatiami<sup>(11)</sup>:

- Protilátky proti „serum recognition particle“ (SRP).
- Protilátky proti 3-hydroxy-3-metylglutaryl-CoA reduktáze (HMGCR).

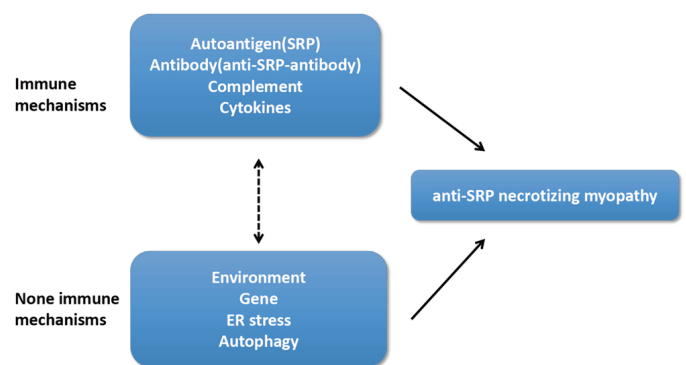
Na základe prítomnosti, resp. neprítomnosti týchto protilátok v sére pacientov rozlišujeme tri subtypy IMNM<sup>(11)</sup>:

1. Anti-SRP myozitída<sup>(12)</sup>.
2. Anti-HMGCR myozitída<sup>(13)</sup> – môže, ale nemusí byť asociovaná s užívaním statínov.
3. Séronegatívna IMNM<sup>(14)</sup> – predstavuje asi 10–12 % prípadov IMNM. Na rozdiel od vyššie uvedených dvoch subtypov, nie je táto forma IMNM tak zreteľne charakterizovaná a je definovaná len na základe histologického nálezu<sup>(11)</sup>. Preto je predpoklad, že s ďalším progresom imunológie sa objaví nové protilátky asociované s IMNM a táto skupina sa bude znižovať.

Tieto podtypy sa líšia patogenézou a čiastočne aj mierou závažnosti prejavov, rezpozivitou na liečbu, výskytom extraskeletálnych príznakov a prognózou<sup>(11)</sup>.

SRP je komplex pozostávajúci zo šiestich odlišných polypeptidových reťazcov nazvaných podľa ich molekulových hmotností (SRP 72, 68, 54, 19, 14, and 9) a 7 S RNA molekuly<sup>(15)</sup>. Tento komplex sa vyskytuje ubikvitárne v prokaryotických aj

**Obrázok 1. Imunitné a non-imunitné patogenetické mechanizmy u IMNM**<sup>(prevzaté 17)</sup>



eukaryotických bunkách<sup>(15)</sup>. Pri eukaryotov, vrátane človeka, plní veľmi dôležitú úlohu v procese translácie. Jeho úlohou je viazať tvoriaci sa polypeptidový reťazec a umožniť jeho transport z cytoplazmy do endoplazmatického retikula (ER)<sup>(15)</sup>.

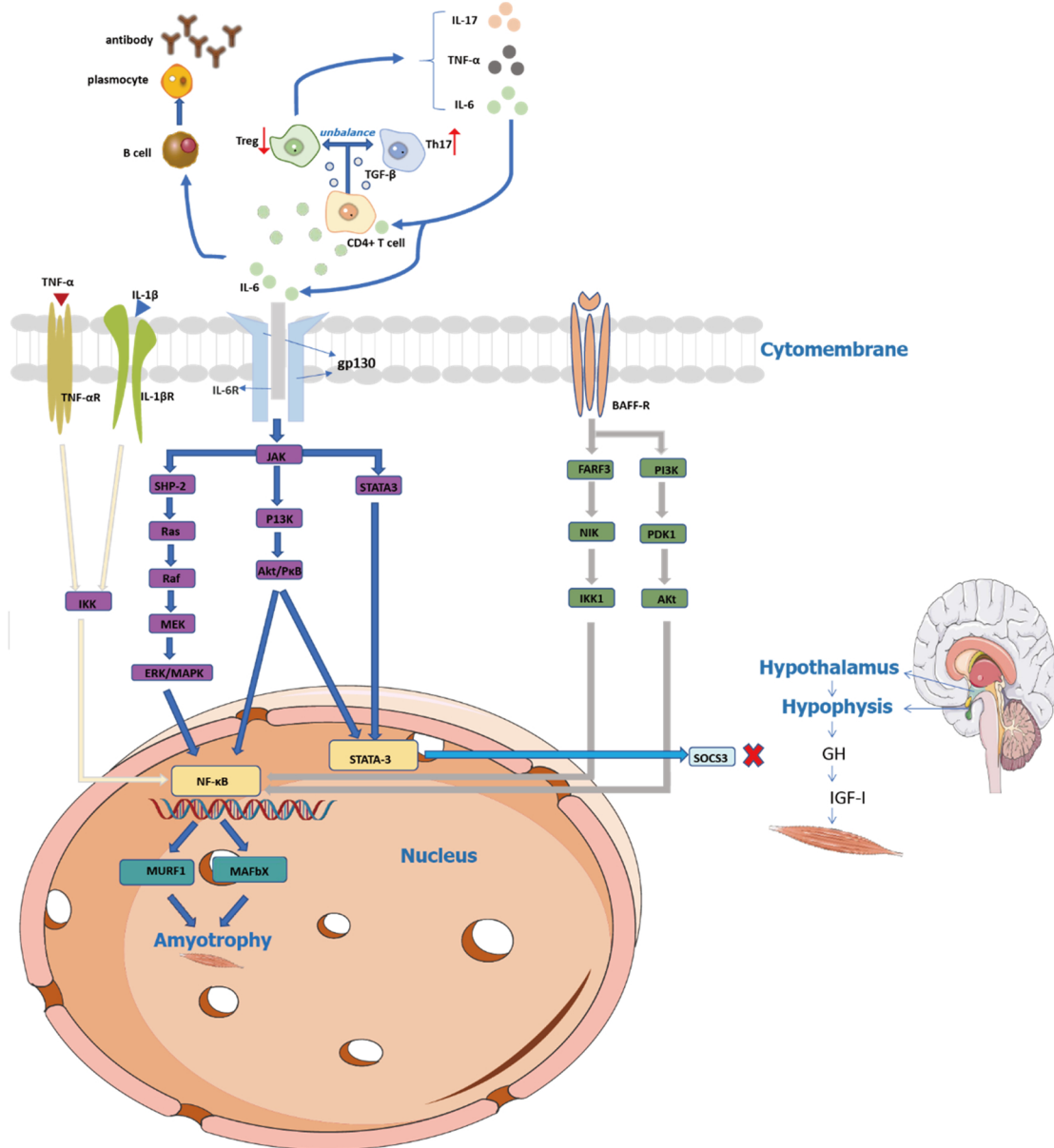
HMGCR je kľúčový enzým v syntéze cholesterolu<sup>(16)</sup>. Ide o proteínový komplex zakotvený v membráne ER, pozostáva z osem transmembránových domén<sup>(16)</sup>. Katalyzuje premenu 3-hydroxy-3-metylglutaryl-CoA (HMG) na kyselinu mevalónovú, čo je zásadný krok v syntéze cholesterolu<sup>(16)</sup>. Aktivita tohto enzýmu je spätne inhibovaná produktom tejto metabolickej cesty, teda hladinou cholesterolu<sup>(16)</sup>. HMGCR je tiež cieľovou molekulou mnohých liečiv znižujúcich hladinu cholesterolu, vrátane statínov<sup>(16)</sup>.

Na patogenéze IMNM sa podieľajú imunitné mechanizmy (autoantigény – SRP, HMGCR; autoantitela – anti-SRP, anti-HMGCR; komplement, cytokíny), ako aj non-imunitné mechanizmy (environmentálne faktory; genetická predispozícia; ER stress; oxidatívna dysfunkcia; porucha autofágie)<sup>(17-20)</sup> (**obrázok 1**)<sup>(17)</sup>. Pri IMNM sa uplatňuje viacero imunitných patogenetických mechanizmov, na niektorých sa priamo zúčastňujú oba typy protilátok (**obrázok 2**)<sup>(10,17, 21)</sup>:

- *Priama funkčná blokáda cieľových komplexov*<sup>(17)</sup>: Zistilo sa, že anti-SRP protilátky priamo blokujú funkciu SRP, a tým narušujú proces syntézy proteínov. Zároveň hromadenie patologických produktov ako dôsledku narušenej proteogenézy môže vyvolať ER stres a oxidatívny stres, čo následne spúšťa ďalšie signálne cesty participujúce na patogenéze IMNM.
- *Produkcia prozápalových substancií*<sup>(17,21)</sup>: Pri IMNM sa zaznamenala zvýšená aktivita prozápalových faktorov a substancií – interleukín-6 (IL-6), tumor necrosis factor (TNF $\alpha$ ), reaktívne formy kyslíka (ROS – reactive oxygen species)<sup>(17,21)</sup>. Tieto spúšťajú signálne cesty vedúce k atrofii myofibril<sup>(17,21)</sup>.
- *Aktivácia komplementu klasickou cestou*: To vedie k formácii komplexov C5b-9, tzv. „membrane attack complexes“ (MACs), dôsledkom čoho je lýza a následná nekróza buniek<sup>(22)</sup>.
- *Narušená regenerácia myofibril*: Protilátky inhibujú proces regenerácie poškodených svalových vlákien tým, že potláčajú sekréciu antiimflamačných cytokínov IL-4 a IL-13<sup>(17,21)</sup>.

## Epidemiológia

IIM všeobecne sú veľmi zriedkavé neuromuskulárne ochorenia, ich incidencia sa pohybuje na úrovni 9–14 pacientov na 100 000 obyvateľov, pričom anti-SRP a anti-HMGCR myopatia tvoria asi len 10 % všetkých IIM<sup>(11)</sup>.

Obrázok 2. Imunitne sprostredkované patofyziologické mechanizmy u IMNM<sup>(prevzaté 17)</sup>

IMNM sa môže vyskytovať v každom veku, vrátane detského<sup>23</sup>. Anti-SRP myopatia sa zvykne manifestovať v nižšom veku ako statínmi indukovaná anti-HMGCR myopatia (40 r. vs. 55 r.)<sup>(24)</sup>. Avšak priemerný vek vzniku prvých príznakov pri statínmi neindukovanej anti-HMGCR myopatii je na úrovni cca 40 r., čo je podobné ako pri anti-SRP myopatii<sup>(24,25)</sup>. To by mohlo naznačovať, že statínmi indukovaná a neindukovaná anti-HMGCR myopatia tvoria pravdepodobne dve epidemiologicky odlišné populácie<sup>(25)</sup>. Tento predpoklad podporuje aj zistenie, že anti-HMGCR bez expozície statínmi a anti-SRP myopatia sú častejšie u žien podobne ako iných IIM, kým anti-HMGCR myopatia s expozíciou statínmi je častejšia u mužov<sup>(24, 26,27)</sup>.

## Klinický obraz

### Svalové prejavy

V klinickom obraze dominuje pletencová a proximálna svalová slabosť horných aj dolných končatín, s výraznejším postihnutím

dolných<sup>(10,11)</sup>. U časti pacientov je to zároveň aj jediný prejav ochorenia, i keď väčšina pacientov udáva aj myalgie<sup>(10,11)</sup>. Svalová slabosť býva obvykle stredného až ťažkého supňa<sup>(10,11)</sup>. IMNM patria medzi nazávažnejšie IIM, čo sa týka intenzity svalovej slabosti<sup>(10,11)</sup>. Vo všeobecnosti platí, že najťažšie klinické postihnutie majú pacienti s anti-SRP myopatiou<sup>(10,11)</sup>. Vzácne sa vyskytuje klinicky mierny fenotyp alebo sa môže IMNM manifestovať len ako perzistujúca hyperCKémia<sup>(28)</sup>. Môže byť prítomná dysfágia, tento príznak je častejší u pacientov s anti-SRP myopatiou (30–70 %) a statínmi indukovanou anti-HMGCR (25 %)<sup>(10)</sup>. Ojedinele sa môže vyskytnúť ako jediný prejav IMNM izolované postihnutie niektorých svalových skupín, napr. extenzorov šije<sup>(29,30)</sup>. Klinicky pozorovateľné atrofie sú častejšie pri dlhšom priebehu ochorenia (viac ako 12 mesiacov). U jedincov s pozvoľným priebehom, najmä mladších, boli popísané aj odstávajúce lopatky<sup>(30)</sup>. Viac ako dve tretiny pacientov má akútny (do jedného mesiaca) alebo subakútny (do šesť mesiacov) rozvoj symptómov<sup>(10)</sup>. U zvyšných pacientov sa ochorenie rozvíja

plíživu v priebehu mnohých mesiacov až rokov<sup>(10,29)</sup>. Ochorenie bez liečby progreduje, len vzácne boli popísané prípady s tendenciou k spontánnej remisii<sup>(31)</sup>.

### Extraskeletálne prejavy

V minulosti sa predpokladalo, že IMNM je skupina myozitíd takmer výlučne postihujúca kostrové svalstvo. Najnovšie práce však poukazujú na to, že extraskeletálne postihnutie je pri IMNM podstatne častejšie, ako sa predpokladalo. Podľa práce čínskych autorov (Ge Y. et al.) boli pozorované zmeny v interstíciu pľúc na CT hrudníka až u 63,0 % pacientov<sup>(32)</sup>. Ďalšia skupina čínskych autorov (Liu M. et al.) sledovala výskyt kardiálneho postihnutia u pacientov s IMNM bez ochorenia srdca v anamnéze<sup>(33)</sup>. Určitý stupeň postihnutia sa zistil u 52,6 % pacientov<sup>(33)</sup>. Najčastejšie sa zachytili zmeny na elektrokardiograme (známky myokardiálnej ischémie, preťaženia ľavej komory, arytmie a prevodové poruchy) a echokardiografii (hypertrofia, diastolická dysfunkcia a znížená ejekčná frakcia ľavej komory srdca, perikardiálne efúzie). Sedem pacientov malo počas štúdie prejavy akútneho koronárneho syndrómu (klinické a/alebo elektrofyziologické) a jeden pacient mal na MR srdca myokardiálny edém<sup>(32)</sup>. U oboch štúdií platí, že väčšina pacientov nemala žiadne klinické symptómy pľúcneho a/alebo kardiálneho ochorenia<sup>(32,33)</sup>. To je v kontraste s inými typmi IIM, kde môžu byť extraskeletálne príznaky výrazné, a dokonca môžu dominovať v klinickom obraze. Ďalšie extraskeletálne prejavy sú podstatne zriedkavejšie: artralgie a/alebo artritídy, „ruky mechanika“, sicca syndróm, kožné exantémy, syndróm karpálneho tunela<sup>(10-14)</sup>. Pri anti-SRP myopatii a séronegatívnej IMNM sú extraskeletálne prejavy častejšie ako pri anti-HMGCR myopatii<sup>(10-14)</sup>, i keď kožné prejavy („rash“, atď.) sú frekventnejšie pri tomto subtype IMNM<sup>(10-14,34)</sup>. Ojedinele sa môže IMNM primomaniestovať aj extraskeletálnym postihnutím<sup>(35)</sup>.

### Asociácia s nádorovými ochoreniami

V starších literárnych zdrojoch sa uvádzalo, že pri anti-HMGCR a anti-SRP neexistuje výraznejšia asociácia s výskytom malignít<sup>(10-13)</sup>. Uvádzalo sa však, že malignity sa signifikantne častejšie v porovnaní s týmito dvomi skupinami vyskytujú u séronegatívnej IMNM<sup>(14)</sup>. Výsledky recentnej longitudinálnej štúdie na 152 pacientoch s IMNM nepreukázali zvýšenú asociáciu IMNM s malignitami oproti kontrolnej populácii, tiež sa nezistili rozdiely v incidencii malignít medzi jednotlivými poskupinami IMNM<sup>(36)</sup>.

## Diagnostika

### Anamnéza

Je dôležité pýtať sa predovšetkým na užívanie hypolipidemík, vrátane požívania potravín s obsahom prírodných statínov (čínska červená ryža, hliva ustricová, huby šitake, čaj pu erh). Tiež cielene pátrať po prejavoch extraskeletálneho postihnutia (koža, pľúca, oči, kĺby, srdce) a po iných ochoreniach a stavoch, ktoré môžu spôsobiť myopatiu (tyreopatie a iné endokrinopatie, iónové dysbalancie, malnutícia, protraňovaný katabolizmus, abúzus alkoholu a drog, užívanie iných myotoxických liekov ako statíny. *Klinický obraz* bol detailne popísaný vyššie.

### Hladiny CK

Pri IMNM zaznamenávame v priemere najvyššie hodnoty CK v porovnaní s inými IIM<sup>(10,11)</sup>. Medián hodnôt sa pohybuje na úrovni okolo 80 ukat/l<sup>(11)</sup>. Zároveň spomedzi všetkých IIM

najlepšie koreluje hladina CK so stupňom poškodenia svalov a závažnosťou klinického obrazu<sup>(11)</sup>. Existuje však malá skupina pacientov, u ktorých je priebeh plíživý a zvýšenie hladín CK predchádza klinickú manifestáciu alebo je intenzita príznakov slabá, napr. vo forme miernych myalgii<sup>(11,28)</sup>. To treba mať na pamäti u pacientov liečených statínmi, keď sa môže iniciálne štádium rozvoja IMNM zameniť s bežnou statínovou myopatiou. Preto je u všetkých pacientov na liečbe statínmi, u ktorých je prítomná hyperCKémia, potrebné vyšetriť titre anti-HMGCR protilátok na vylúčenie IMNM<sup>(11)</sup>. U pacientov s dlhodobou neliečenou alebo zle liečenou IMNM môže dôjsť k pomerne rozsiahlej ireverzibilnej tukovej a fibrotickej prestavbe postihnutých svalov<sup>(11)</sup>. U takýchto pacientov nedochádza k elevácii CK v sére ani v prípade, že je ochorenie aktívne<sup>(11)</sup>. Vtedy je jediným spoľahlivým markerom na potvrdenie aktivity ochorenia MR svalov<sup>(11)</sup>. Pokles hladín CK môže predchádzať evidentné klinické zlepšenie aj o niekoľko týždňov až mesiacov<sup>(11)</sup>. Zároveň vzostup hladín CK po predchádzajúcom poklese alebo úprave na normálne hodnoty je markerom aktivity ochorenia a predzvestou horšenia klinického obrazu<sup>(11)</sup>.

### Magnetická rezonancia (MR) svalov

MR svalov je užitočnou vyšetrovacou metódou pri IMNM. MR vyšetrením možno posúdiť rozsah akútnych aj chronických zmien<sup>(11,37)</sup>. V rámci protokolu by sa malo realizovať T1-váženie ako aj STIR (short tau inversion recovery) sekvencie<sup>(11,37)</sup>. Pri STIR sekvencii sa potláča zobrazenie tuku a sú pozorovateľné akútne zmeny typu edému svalov, čo zodpovedá inflamácii a/alebo nekróze svalových vlákien<sup>(11,37)</sup>. Tieto zmeny sú reverzibilné v prípade včasnej a adekvátnej liečby. Naproti tomu T1 sekvencie sú vhodné na zobrazenie tukovej prestavby postihnutých svalov, čo je konečný výsledok ťažkého poškodenia svalov<sup>(11,37)</sup>. Tieto zmeny sú ireverzibilné<sup>(11,38)</sup>.

Na MR zisťujeme v akútnom štádiu obvykle kombináciu akútnych zmien typu edému s chronickými zmenami typu atrofie, príp. tukovej prestavby postihnutých svalov<sup>(11,37)</sup>. MR nie je vhodné na stanovenie diagnózy IMNM. MR obraz a distribúcia zmien nie sú dostatočne špecifické v porovnaní s inými typmi IIM, neumožňujú ich rozlíšenie<sup>(11,37)</sup>. Obvykle však býva menej postihnutý predný kompartment stehna<sup>(11,37)</sup>.

MR však umožňuje zlepšiť výťažnosť svalovej biopsie, lebo pomôže rozlíšiť svaly s markantným edémom (v ktorých je najvyššia pravdepodobnosť zachytenia nekrózy svalových vlákien) od svalov s prevládajúcou atrofiou a tukovou prestavbou<sup>(11,37)</sup>.

Zároveň je MR spolu s CK efektívnym nástrojom na monitorovanie účinnosti liečby a relapsov ochorenia<sup>(11,37)</sup>. Pri efektívnej terapii regredujú zmeny typu edému, naopak pri relapse sa môžu znovu objaviť<sup>(11,37)</sup>. U pacientov s chronickým priebehom môžu byť hladiny CK v sére permanentne v medziach normy a jediným spoľahlivým markerom aktivity ochorenia tak ostáva MR<sup>(11,37)</sup>.

MR je aj užitočným prognostickým nástrojom, nakoľko umožňuje posúdiť rozsah a intenzitu chronických ireverzibilných zmien<sup>(11,37)</sup>.

### Svalová biopsia

V minulosti bol základným diagnostickým kritériom pre stanovenie definitívnej diagnózy IMNM nález dominujúcej nekrózy svalových vlákien v histopatologickom obraze<sup>(11)</sup>. Histopatologický obraz však nie je pre IMNM špecifický<sup>(38)</sup>. Predominantný

nález nekrózy môže byť prítomný aj u iných myopatií<sup>(11,39-41)</sup>, ako napr. u DM (16 %)<sup>(39)</sup>, anti-Jo1 pozitívneho antisyntetázového syndrómu (15 %)<sup>(39)</sup>, systémovej sklerodermie (21 %)<sup>(40)</sup> a tiež pri toxických myopatiách<sup>(38)</sup>, myopatii kriticky chorých<sup>(38)</sup>, svalových dystrofií<sup>(41)</sup>. Naopak, 15–30 % pacientov s anti-SRP alebo anti-HMGCR myopatiou má významné perivaskulárne zápalové infiltráty v histopatologickom obraze<sup>(38)</sup> (nález typický skôr pre iné IIM), alebo môžu biopsie vykazovať aj úplne nezvyčajné nálezy (prominentná mitochondriálna patológia, myofibrilárna patológia...)<sup>(42)</sup>. Hlavné histopatologické nálezy u IMNM sú: dominujúca nekróza a regenerácia svalových vlákien (93 %); variabilný diameter svalových vlákien vyplývajúci z nekrózy a regenerácie vlákien; mierna zápalová zložka tvorená prevažne rozptýlenými izolovanými makrofágmi (65 %) – bez CD8 pozitívnych buniek invadujúcich nekrotické vlákna; variabilná expresia MHC – I (major histocompatibility complex) v nekrotických vláknach (56 %)<sup>(38)</sup>. Sarkolemálna depozícia MAC je zriedkavejšia ako u iných IIM (42 %)<sup>(38)</sup>, významne častejšie sa vyskytuje pri anti-HMGCR myopatii v porovnaní s anti-SRP myopatiou<sup>(38)</sup>. Pri anti-HMGCR a anti-SRP myopatii najnovšie ENMC kritériá nevyžadujú svalovú biopsiu na definitívnu diagnózu, stačí pozitívny titer protilátok<sup>(43)</sup>. Pri séronegatívnej IMNM stále svalová biopsia zohráva nezastúpiteľnú úlohu v diagnostike<sup>(43)</sup>.

### Elektromyografia (EMG)

EMG nemá význam z hľadiska stanovenia diagnózy, nakoľko EMG nález neumožňuje spoľahlivo diferencovať medzi jednotlivými typmi myopatií. Má význam v úvode diagnostiky, keď umožňuje rozlíšiť ochorenie myogénneho pôvodu od periférnej neuropatie, resp. poruchy nervovo-svalového prenosu. V natívnej EMG zisťujeme myogénny nález (AP s nízkou amplitúdou a krátkym trvaním, rozštep hrotov, resp. polyfázie), často je prítomná aj spontánna aktivita v podobe fibrilácií, pozitívnych ostrých vln, komplexných repetitívnych výbojov.

### Vyšetrenie titra anti-SRP a anti-HMGCR protilátok

Má rozhodujúci význam v diagnostike anti-SRP a anti-HMGCR myopatie, pozitívny titer týchto protilátok stačí na stanovenie definitívnej diagnózy podľa ENMC kritérií z roku 2018. Raritne sa zistila pozitivita oboch typov protilátok u jedného pacienta<sup>(44)</sup>. Tiež bol popísaný aj prípad, keď pri pôvodne séronegatívnej IMNM došlo ku konverzii na anti-HMGCR séropozitívnu IMNM<sup>(45)</sup>.

### Diferenciálna diagnóza

Klinický obraz ani EMG vyšetrenie neumožňujú spoľahlivo odlíšiť IMNM od iných IIM<sup>(10,11)</sup>. Hladiny CK sú síce v priemere najvyššie spomedzi celej skupiny IIM, avšak ani toto nestačí na diferenciaciu medzi jednotlivými subtypmi<sup>(10,11)</sup>. Vo všeobecnosti platí, že pri akútne/subakútne prebiehajúcej IMNM sú vždy hladiny CK vysoké<sup>(10,11)</sup>. Nízke, resp. normálne hodnoty CK túto diagnózu spochybňujú<sup>(10,11)</sup>. Avšak pri pozvoľne progredujúcej, dlhodobo neliečenej IMNM môžu byť hodnoty CK len ľahko zvýšené alebo v medziach normy<sup>(10,11)</sup>. Rovnako aj svalová biopsia nemusí spoľahlivo oddiferencovať jednotlivé myozitídy<sup>(38)</sup>. Preto je rozhodujúce vyšetrenie panelu MSA a MAA. Pri séronegatívnej IMNM sa musíme spoľahnúť na kombináciu klinického nálezu, elevácie CK, EMG nálezu a histopatologického obrazu. V prípade výrazných až dominujúcich extraskeletálnych príznakov vždy treba zvážiť iný typ myozitídy<sup>(10,11)</sup>.

V prípade pomaly progredujúcej IMNM, hlavne v mladšom veku, treba do diferenciálno-diagnostickej úvahy zahrnúť aj ochorenia zo skupiny hereditárnych myopatií<sup>(30,41,46)</sup>. Rodinná anamnéza, hladiny CK, EMG a MR vyšetrenie a dokonca ani svalová biopsia nemusia spoľahlivo rozlíšiť zápalovú od hereditárnej myopatie. Rozhodujúce je vyšetrenie protilátok a genetické vyšetrenie, ktoré umožnia tieto ochorenia oddiferencovať.

V prípade akútneho priebehu treba odlíšiť IMNM od iných ochorení prejavujúcich sa akútne vzniknutou kvadruparézou, resp. svalovou slabosťou (akútne polyradikuloneuritídy; ochorenia miechy – kompresívne myelopatie, myelitídy; myasténia gravis; demyelinizačné ochorenia CNS – neuromyelitis optica, sclerosis multiplex). Pri IMNM je MR mozgu a spinálneho kanála bez vysvetľujúcej patológie, cytologické a biochemické vyšetrenie cerebrospinálneho likvoru je v medziach normy. EMG vyšetrením sa nemanifestuje neurogénna lézia a ani porucha neuromuskulárnej transmisie, vodivostné štúdie sú v norme. Pri IMNM sú zvýšené hladiny CK, EMG nález je myogénny. Diagnózu potvrdí titer anti-HMGCR alebo anti-SRP protilátok, resp. svalová biopsia v prípade séronegatívnej IMNM.

U pacientov užívajúcich statíny môže byť ťažké v úvode rozlíšiť statínovú myopatiu (cholesterol lowering agents myopathy; CLAM) od počínajúcej anti-HMGCR IMNM. Preto je vhodné u všetkých pacientov s hyperCKémiou užívajúcich statíny vyšetriť anti-HMGCR protilátky.

### Liečba

#### Farmakologická liečba

Farmakologická liečba IMNM je založená aktuálne prevažne na názoroch, resp. konsenze expertov<sup>(47)</sup>. Chýbajú randomizované placebo kontrolované štúdie, ktoré by hodnotili jednotlivé terapeutické postupy pri IMNM<sup>(47)</sup>. V porovnaní s inými subtypmi IIM je konvenčná perorálna liečba vysokými dávkami kortikosteroidov (prednizón v dávke 1–1,5 mg/kg/deň) a/alebo nesteroidovými imunosupresívami (azatioprín, cyklofosfamid, metotrexát, cyklosporín A, takrolimus, mykofenolát mofetil...) málo účinná<sup>(47)</sup>. Anti-HMGCR myopatia reaguje veľmi dobre na liečbu vysokými dávkami IVIg (2 g/kg) v mesačných intervaloch<sup>(47,48)</sup>, dokonca aj v monoterapii<sup>(49)</sup>. Anti-SRP myopatia v porovnaní s anti-HMGCR myopatiou reaguje ešte slabšie na perorálnu imunosupresívnu liečbu aj na IVIg<sup>(47)</sup>. Táto forma IMNM však reaguje pomerne dobre na liečbu rituximabom, preto je indikovaný čo najskôr v priebehu ochorenia<sup>(50)</sup>. Keďže anti-SRP aj anti-HMGCR protilátky sú patogenetické, je predpoklad, že by mohla byť plazmaferéza účinnou metódou v liečbe refraktérnej IMNM<sup>(51)</sup>. Doposiaľ publikované dáta o jej účinnosti sú však značne limitované<sup>(48)</sup>. Podľa anekdotálnych literárnych údajov by mohol byť v liečbe IMNM refraktérnej na vyššie uvedené typy liečby účinný aj abatacept (blokujúci kostimulačný systém aktivácie T lymfocytov CD28-CD80/86 prostredníctvom rekombinantnej molekuly CTLA4 a Fc fragmentu IgG1)<sup>(52)</sup>, resp. intravenózne cyklofosfamid<sup>(53)</sup>. Vzhľadom na patogenézu sa ako sľubné terapeutické možnosti javia aj inhibítory komplementu (najmä u anti-HMGCR myopatie), liečivá blokujúce aktivitu prozápalových cytokínov (najmä TNF $\alpha$  a IL-6), inhibítory interferónovej cesty, depletory B buniek (iné ako rituximab)<sup>(54)</sup>. Tieto predpoklady však musia byť ešte overené v klinických štúdiách.

Dôležitou problematikou je aj primárna a sekundárna prevencia aterosklerózy u pacientov s IMNM. Samostatnou kapitolou

v tomto ohľade je anti-HMGCR myopatia. U týchto pacientov musia byť statíny ihneď vysadené, resp. nesmú byť ani de novo indikované v priebehu ochorenia<sup>(55)</sup>. V oboch prípadoch môže dôjsť k progresii, resp. relapsu ochorenia<sup>(48)</sup>. Ide o terapeutickú výzvu, nakoľko sa po vysadení statínov zvyšuje riziko akútneho kardio- a cerebrovaskulárnych príhod<sup>(48,55)</sup>. Najslubnejšou terapeutickou možnosťou sú v takomto prípade inhibítory PCSK9 (proprotein convertase subtilisin/kexin type 9), ktoré sa predbežne zdajú bezpečné a dokonca potenciálne prospešné pri IMNM<sup>(55,56)</sup>. V retrospektívnej štúdií Tiniakou et al. identifikovali osem pacientov s anti-HMGCR myopatiou, ktorí dostávali inhibítory PCSK9 kvôli hyperlipidémii<sup>(56)</sup>. Počas 18 mesiacov nedošlo u žiadneho z týchto pacientov k zhoršeniu svalovej sily alebo k progresívnemu vzostupu hladiny CK<sup>(56)</sup>.

### Nefarmakologická liečba

Fyzioterapia je dôležitou súčasťou liečby IIM, vrátane IMNM<sup>(48)</sup>. Historické obavy z toho, že namáhavá fyzická aktivita môže zhoršiť poškodenie svalov, sa ukázali ako neopodstatnené<sup>(48)</sup>. V niekoľko klinických štúdiách hodnotiacich cvičebné programy u pacientov s myozitídami (vrátane IMNM) sa dokázalo, že stredne intenzívne aeróbne cvičenie a/alebo silový tréning sú nielen bezpečné pri IIM, ale aj pomáhajú udržiavať alebo zlepšovať svalovú silu, aeróbnu kondíciu a funkčnosť pacientov<sup>(57)</sup>.

Pacienti s dysfágiou by mali byť sledovaní logopédom za účelom návratu bezpečných prehýpacích manévrov. V prípade potreby sú nutné úpravy stravy počas čakania na účinok imunosupresívnej liečby<sup>(48)</sup>.

Odporúča sa vyhnúť potravinám s obsahom prírodných HMGCR inhibítorov kvôli obavám, že tieto látky môžu zhoršiť prejavy IMNM<sup>(48)</sup>.

### Prognóza

IMNM predstavujú vo všeobecnosti prognosticky najzávažnejšiu podskupinu spomedzi IIM, čo sa týka poškodenia svalov<sup>(10,11)</sup>. Progresia poškodenia svalov je pomerne rýchla, svalová slabosť výrazná, dizabilita značná<sup>(10,11)</sup>. V najťažších prípadoch sú pacienti pripútaní na invalidný vozík, resp. lôžko<sup>(10,11)</sup>. Anti-SRP je prognosticky vážnejšia ako anti-HMGCR myopatia, nakoľko je poškodenie svalov obvykle intenzívnejšie a odozva

na liečbu slabšia<sup>(10,11)</sup>. Dôležité je začať s intenzívnou a správne zvolenou liečbou čo najskôr od vzniku príznakov<sup>(10,11)</sup>. Ale ani v takom prípade nemusí dôjsť k úplnej reštitúcii svalovej sily<sup>(10,11)</sup>. Aj po dvoch rokoch liečby vykazujú asi polovica pacientov pretrvávajúcu svalovú slabosť<sup>(10,11,24)</sup>. IMNM má výraznú tendenciu k relapsom pri znižovaní dávok liečby<sup>(10,11)</sup>. Zároveň z dôvodu nutnosti intenzívnej imunoterapie dochádza k rozvoju často výrazných a zle tolerovaných, niekedy až život ohrozujúcich nežiaducich účinkov. Prognóza závisí aj od výskytu extraskeletálnych prejavov, najobávanejším z nich je myokarditída. Asociácia s malignitami preukázaná jednoznačne nebola. MR sa javí ako dôležitý prognostický marker, nakoľko umožňuje posúdiť rozsah ireverzibilných zmien (atrofia, tuková degenerácia svalov). Pri anti-HMGCR aj anti-SRP myopatii je často priebeh prognosticky nepriaznivejší u mladších jedincov<sup>(27)</sup>. Naproti tomu deti majú veľmi dobrú klinickú odozvu na liečbu imunosupresiou<sup>(58)</sup>, miestami až tendenciu k spontánnym remisiám<sup>(31)</sup>.

### Záver

Pri IMNM dochádza k závažnému poškodeniu svalov. Ak je poškodenie príliš masívne, svalové vlákna neregenerujú a svalové tkanivo je nahradené tukovým tkanivom, resp. väzivom. Preto je nutné čo najskôr pristúpiť k adekvátnej liečbe. U všetkých pacientov s proximálnou svalovou slabosťou horných i dolných končatín, vysokou eleváciou CK treba vyšetriť titer anti-HMGCR aj anti-SRP protilátok bez ohľadu na vek a údaj o užívaní statínov. Vyšetrenie titra anti-HMGCR protilátok by malo byť rutinnou súčasťou diferenciálnej diagnostiky u pacientov s hyperCKémiou užívajúcich statíny, pretože IMNM môže začať plíživou a spočiatku môže pripomínať benígnejšiu CLAM.

*Vyhlásenie o bezkonfliktnoti: nemám potenciálny konflikt záujmov.*

### Adresa pre korešpondenciu:

MUDr. Ivan Martinka, PhD.  
Národné expertízne centrum pre zriedkavé neuromuskulárne ochorenia, Centrum pre neuromuskulárne ochorenia,  
Neurologická klinika SZU a UN Bratislava  
Ružinovská 6, 826 06 Bratislava  
e-mail: ivan.martinka@gmail.com

### Literatúra

- Ashton C, Paramalingam S, Stevenson B, Brusca A, Needham M. Idiopathic inflammatory myopathies: a review. *Intern Med J*. 2021; 51(6): 845-852.
- Lundberg IE, Fujimoto M, Vencovsky J et al. Idiopathic inflammatory myopathies. *Nat Rev Dis Primers*. 2021; 7(1): 86.
- Bohan A, Peter JB. Polymyositis and dermatomyositis (first of two parts). *N Engl J Med*. 1975; 292(7): 344-347.
- Griggs RC, Askanas V, DiMauro S et al. Inclusion body myositis and myopathies. *Ann Neurol*. 1995;38(5):705-713.
- Satoh M, Tanaka S, Ceribelli A, Calise SJ, Chan EK. A Comprehensive Overview on Myositis-Specific Antibodies: New and Old Biomarkers in Idiopathic Inflammatory Myopathy. *Clin Rev Allergy Immunol*. 2017; 52(1): 1-19.
- Mariampillai K, Granger B, Amelin D et al. Development of a New Classification System for Idiopathic Inflammatory Myopathies Based on Clinical Manifestations and Myositis-Specific Autoantibodies. *JAMA Neurol*. 2018; 75(12): 1528-1537.
- Schmidt J. Current Classification and Management of Inflammatory Myopathies. *J Neuromuscul Dis*. 2018; 5(2): 109-129.
- Leclair V, Lundberg IE. New Myositis Classification Criteria-What We Have Learned Since Bohan and Peter. *Curr Rheumatol Rep*. 2018; 20(4): 18.
- Challa S, Jakati S, Uppin MS al. Idiopathic inflammatory myopathies in adults: A comparative study of Bohan and Peter and European Neuromuscular Center 2004 criteria. *Neurol India*. 2018; 66(3): 767-771.
- Allenbach Y, Benveniste O, Stenzel W, Boyer O. Immune-mediated necrotizing myopathy: clinical features and pathogenesis. *Nat Rev Rheumatol*. 2020; 16(12): 689-701.
- Pinal-Fernandez I, Casal-Dominguez M, Mammen AL. Immune-Mediated Necrotizing Myopathy. *Curr Rheumatol Rep*. 2018; 20(4): 21.
- Ma X, Bu BT. Anti-SRP immune-mediated necrotizing myopathy: A critical review of current concepts. *Front Immunol*. 2022; 13: 1019972.
- Khoo T, Chinoy H. Anti-HMGCR immune-mediated necrotizing myopathy: Addressing the remaining issues. *Autoimmun Rev*. 2023; 22(12): 103468.
- Lim J, Rietveld A, De Bleecker JL et al. Seronegative patients form a distinctive subgroup of immune-mediated necrotizing myopathy. *Neurol Neuroimmunol Neuroinflamm*. 2018; 6(1): e513.
- Utz PJ, Hottel M, Le TM et al. The 72-kDa component of signal recognition particle is cleaved during apoptosis. *J Biol Chem*. 1998; 273(52): 35362-35370.
- Rodwell VW, Beach MJ, Bischoff KM et al. 3-Hydroxy-3-methylglutaryl-CoA reductase. *Methods Enzymol*. 2000; 324: 259-280.
- Qiu R, Wang Z, Wei X, Sui H, Jiang Z, Yu XF. The pathogenesis of anti-signal recognition particle necrotizing myopathy: A Review. *Biomed Pharmacother*. 2022; 156: 113936.
- Preusse C, Marteau T, Fischer N et al. Endoplasmic reticulum-stress and unfolded protein response-activation in immune-mediated necrotizing myopathy. *Brain Pathol*. 2022; 32(6): e13084.

19. Chen K, Zhu CY, Bai JY et al. Identification of feature genes and key biological pathways in immune-mediated necrotizing myopathy: High-throughput sequencing and bioinformatics analysis. *Comput Struct Biotechnol J*. 2023; 21: 2228-2240.
20. Ohnuki Y, Suzuki S, Uruha A et al. Association of immune-mediated necrotizing myopathy with HLA polymorphisms. *HLA*. 2023; 101(5): 449-457.
21. Arouche-Delaperche L, Allenbach Y, Amelin D et al. Pathogenic role of anti-signal recognition protein and anti-3-Hydroxy-3-methylglutaryl-CoA reductase antibodies in necrotizing myopathies: Myofiber atrophy and impairment of muscle regeneration in necrotizing autoimmune myopathies. *Ann Neurol*. 2017; 81(4): 538-548.
22. Allenbach Y, Arouche-Delaperche L, Preusse C et al. Necrosis in anti-SRP<sup>+</sup> and anti-HMGCR<sup>+</sup> myopathies: Role of autoantibodies and complement. *Neurology*. 2018; 90(6): e507-e517.
23. Wang CH, Liang WC. Pediatric immune-mediated necrotizing myopathy. *Front Neurol*. 2023; 14: 1123380.
24. Pinal-Fernandez I, Parks C, Werner JL et al. Longitudinal Course of Disease in a Large Cohort of Myositis Patients With Autoantibodies Recognizing the Signal Recognition Particle. *Arthritis Care Res (Hoboken)*. 2017; 69(2): 263-270.
25. Ge Y, Lu X, Peng Q, Shu X, Wang G. Clinical Characteristics of Anti-3-Hydroxy-3-Methylglutaryl Coenzyme A Reductase Antibodies in Chinese Patients with Idiopathic Inflammatory Myopathies. *PLoS One*. 2015 28; 10(10): e014161.
26. Svensson J, Arkema EV, Lundberg IE, Holmqvist M. Incidence and prevalence of idiopathic inflammatory myopathies in Sweden: a nationwide population-based study. *Rheumatology (Oxford)*. 2017; 56(5): 802-810.
27. Tiniakou E, Pinal-Fernandez I, Lloyd TE et al. More severe disease and slower recovery in younger patients with anti-3-hydroxy-3-methylglutaryl-coenzyme A reductase-associated autoimmune myopathy. *Rheumatology (Oxford)*. 2017; 56(5): 787-794.
28. Soares IFZ, Comprido VF, Hsu BRRHS, Alves de Siqueira Carvalho A. Immune-mediated necrotising myopathy in asymptomatic patients with high creatine kinase. *BMJ Case Rep*. 2020; 13(10): e235457.
29. Sehgal R, Medina-Flores R, Yachoui R, Kenney CV. Immune Mediated Necrotizing Myopathy: a Cause of Isolated Myopathy of Neck Extensor Muscle. *Clin Med Res*. 2016; 14(3-4): 145-150.
30. Mohassel P, Landon-Cardinal O, Foley AR et al. Anti-HMGCR myopathy may resemble limb-girdle muscular dystrophy. *Neurol Neuroimmunol Neuroinflamm*. 2018; 6(1): e523.
31. Suárez B, Jofré J, Lozano-Arango A et al. Spontaneous symptomatic improvement in a pediatric patient with anti-3-hydroxy-3-methylglutaryl-coenzyme A reductase myopathy. *Neuromuscul Disord*. 2020; 30(6): 503-509.
32. Ge Y, Yang H, Xiao X, Liang L, Lu X, Wang G. Interstitial lung disease is not rare in immune-mediated necrotizing myopathy with anti-signal recognition particle antibodies. *BMC Pulm Med*. 2022; 22(1): 14.
33. Liu M, Lin Y, Qiao L, Chen J, Shi Q. Characteristics of cardiac involvement in immune-mediated necrotizing myopathy. *Front Immunol*. 2023; 14: 1094611.
34. Williams B, Horn MP, Banz Y, Feldmeyer L, Villiger PM. Cutaneous involvement in anti-HMGCR positive necrotizing myopathy. *J Autoimmun*. 2021; 123: 10269.
35. Ying S, Li S, Tang S et al. Immune-Mediated Necrotizing Myopathy Initially Presenting as Erythema Nodosum. *J Inflamm Res*. 2020; 13: 471-476.
36. Shelly S, Beecher G, Milone M et al. Cancer and immune-mediated necrotizing myopathy: a longitudinal referral case-controlled outcomes evaluation. *Rheumatology (Oxford)*. 2022; 62(1): 281-289.
37. Fiorda L, Lauletta A, Leonardi L et al. Muscle MRI in immune-mediated necrotizing myopathy (IMNM): implications for clinical management and treatment strategies. *J Neurol*. 2023; 270(2): 960-974.
38. Merlonghi G, Antonini G, Garibaldi M. Immune-mediated necrotizing myopathy (IMNM): A myopathological challenge. *Autoimmun Rev*. 2022; 21(2): 102993.
39. Pinal-Fernandez I, Casciola-Rosen LA, Christopher-Stine L, Corse AM, Mammen AL. The Prevalence of Individual Histopathologic Features Varies according to Autoantibody Status in Muscle Biopsies from Patients with Dermatomyositis. *J Rheumatol*. 2015; 42(8): 1448-1454.
40. Paik JJ, Wigley FM, Lloyd TE et al. Spectrum of Muscle Histopathologic Findings in Forty-Two Scleroderma Patients With Weakness. *Arthritis Care Res (Hoboken)*. 2015; 67(10): 1416-1425.
41. Schneider I, Stoltenburg G, Deschauer M, Winterholler M, Hanisch F. Limb girdle muscular dystrophy type 2L presenting as necrotizing myopathy. *Acta Myol*. 2014; 33(1): 19-21.
42. Nicolau S, Milone M, Tracy JA, Mills JR, Triplett JD, Liewluck T. Immune-mediated necrotizing myopathy: Unusual presentations of a treatable disease. *Muscle Nerve*. 2021; 64(6): 734-739.
43. Allenbach Y, Mammen AL, Benveniste O, Stenzel W; Immune-Mediated Necrotizing Myopathies Working Group. 224th ENMC International Workshop: Clinico-sero-pathological classification of immune-mediated necrotizing myopathies Zandvoort, The Netherlands, 14-16 October 2016. *Neuromuscul Disord*. 2018; 28(1): 87-99.
44. Khan N, Kazmi Z. A Rare Case of Anti-HMGCR and Anti-SRP-Positive Immune-Mediated Necrotizing Myopathy. *Qatar Med J*. 2022; 2022(1): 6.
45. Thomas R, Yeoh SA, Berkeley R et al. Initial seronegative immune-mediated necrotizing myopathy with subsequent anti-HMGCR antibody development and response to rituximab: case report. *BMC Rheumatol*. 2020; 4: 29.
46. Hiebeler M, Franke R, Ingenerf M et al. Slowly Progressive Limb-Girdle Weakness and HyperCKemia – Limb Girdle Muscular Dystrophy or Anti-3-Hydroxy-3-Methylglutaryl-CoA-Reductase-Myopathy? *J Neuromuscul Dis*. 2022; 9(5): 607-614.
47. Kamperman RG, van der Kooij AJ, de Visser M, Aronica E, Raaphorst J. Pathophysiological Mechanisms and Treatment of Dermatomyositis and Immune Mediated Necrotizing Myopathies: A Focused Review. *Int J Mol Sci*. 2022; 23(8): 4301.
48. Weeding E, Tiniakou E. Therapeutic management of immune-mediated necrotizing myositis. *Curr Treatm Opt Rheumatol*. 2021; 7(2): 150-160.
49. Lim J, Eftimov F, Verhamme C et al. Intravenous immunoglobulins as first-line treatment in idiopathic inflammatory myopathies: a pilot study. *Rheumatology (Oxford)*. 2021; 60(4): 1784-1792.
50. Xiong A, Yang G, Song Z et al. Rituximab in the treatment of immune-mediated necrotizing myopathy: a review of case reports and case series. *Ther Adv Neurol Disord*. 2021; 14: 1756286421998918.
51. Kruse RL, Albayda J, Vozniak SO et al. Therapeutic plasma exchange for the treatment of refractory necrotizing autoimmune myopathy. *J Clin Apher*. 2022; 37(3): 253-262.
52. Maeshima K, Kiyonaga Y, Imada C et al. Successful treatment of refractory anti-signal recognition particle myopathy using abatacept. *Rheumatology (Oxford)*. 2014; 53(2): 379-380.
53. Mecoli CA, Lahouti AH, Brodsky RA, Mammen AL, Christopher-Stine L. High-dose cyclophosphamide without stem cell rescue in immune-mediated necrotizing myopathies. *Neurol Neuroimmunol Neuroinflamm*. 2017; 4(5): e381.
54. Zeng R, Glaubitz S, Schmidt J. Antibody Therapies in Autoimmune Inflammatory Myopathies: Promising Treatment Options. *Neurotherapeutics*. 2022; 19(3): 911-921.
55. Mizus MC, Tiniakou E. Lipid-lowering Therapies in Myositis. *Curr Rheumatol Rep*. 2020; 22(10): 70.
56. Tiniakou E, Rivera E, Mammen AL, Christopher-Stine L. Use of Proprotein Convertase Subtilisin/Kexin Type 9 Inhibitors in Statin-Associated Immune-Mediated Necrotizing Myopathy: A Case Series. *Arthritis Rheumatol*. 2019; 71(10): 1723-1726.
57. Ramdharry GM, Anderson M. Exercise in myositis: What is important, the prescription or the person? *Best Pract Res Clin Rheumatol*. 2022; 36(2): 101772.
58. Zhao Y, Liu X, Zhang W, Yuan Y. Childhood autoimmune necrotizing myopathy with anti-signal recognition particle antibodies. *Muscle Nerve*. 2017; 56(6): 1181-1187.